

Pomlajevanje & oblikovanje obraz brez skalpela

Obraz je ogledalo naše duše, je prvi kontakt matere z otrokom, je komunikacijski portal v vseh obdobjih življenja in je kot tak izjemno pomemben del našega telesa.



Mag. Franc Planinšek,
dr. med., spec. plast. kirurgije



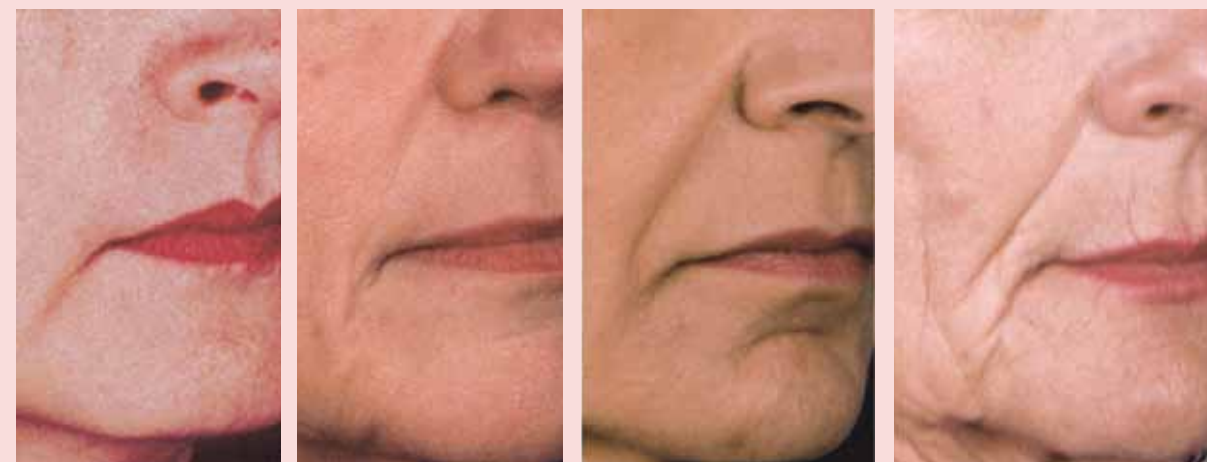Nevio Medved, dr. med.



Igor Višnjar, dr. med.

Resnična lepota nima okvirjev in se je ne da definirati. Kar je nekomu lepo, je lahko moteče drugemu in obratno. Pa vendar so nekatere poteze lepega obraza značilne in prepoznavne. Skladnost, simetrija in harmonija obraza, polne ustnice, velike oči in visoko položene ličnice so klasične poteze lepega obraza. Koža je čvrsta, napeta in brez gubic. Zelo pomembna je tudi harmonija kosti obraza in mehkih tkiv. Pogosto je vzrok nezadovoljstva prav pomanjkanje te ključne harmonije, npr. velik nos, šibka brada, neizrazite ličnice, ozka spodnja čeljust ali premajhna brada. Tudi staranje je proces, ki ruši to harmonijo. Mehka tkiva izgubljajo čvrstost, prožnost in volumen. Pojavijo se podočnjaki, oči so vdrtne, ustnice tanjše, gube globlje. Kostni obraz postane bolj vidne, obraz bolj žalosten in strog

Koncept estetske medicine se v modernem času hitro spreminja. Če so bile še v bližnji preteklosti v ospredju invazivne in radikalne kirurške metode pomlajevanja v sklopu faceliftov, se je v zadnjem času pristop od radikalnih premaknil v smer manj invazivnih metod pomlajevanja. Hkrati s pacientovo željo po čim prejšnjem okrevanju se je močno okrepilo področje oblikovanja in pomlajevanja obraza s polnili.



NAZOLABIALNA GUBA

Polnila, ki vsebujejo hialuronsko kislino, so najširše uporabljena in do sedaj edina povsem varna polnila, s katerimi dosegamo tako tridimenzionalno preoblikovanje obraza, kot tudi korekcijo obraznih potez in zmanjšanja gub.

Glavna prednost polnil s hialuronsko kislino v primerjavi z ostalimi polnili je varnost uporabe, saj se naravno razgrajujejo v tkivu. Tkiva se z leti starajo in spreminjajo, zato je postopno izginevanje preparata željena lastnost, s kasnejšim nadomeščanjem lahko le to prilagajamo novemu stanju tkiv in sproti popravljamo starostne poteze obraza. Kot kontrast se je pri uporabi trajnejših polnil izkazalo, da se njihova trajnost pokaže predvsem v trajnosti zapletov in nikakor ne v trajnosti željenega rezultata.

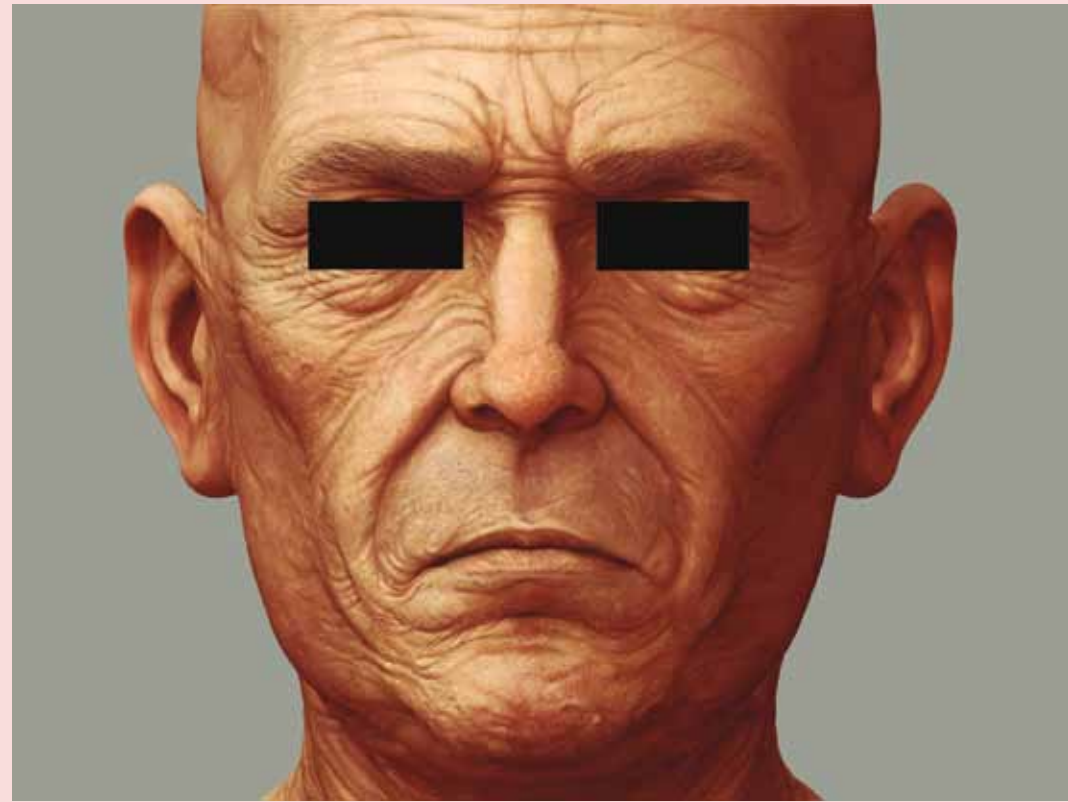
Ko skušamo povrniti koži le napetost, uporabimo tekoča polnila, ki se enakomerno razlijejo po tkivu in

vežejo vodo. Kadar pa želimo s polnili preoblikovati obrazne poteze, se uporabijo čvrstejša polnila, ki držijo obliko. Čvrsta polnila polagamo v globino, neposredno na kost, redkejša pa v usnjato plast kože.


Staranje obraza

Način staranja obraza je splet kombinacije genetskega zapisa, anatomskih, kronoloških in okoljskih faktorjev, ki vplivajo na individuum. Pri staranju pride do tanjšanja epidermisa, zmanjševanja podkožnih maščobnih blazin, ki tvorijo mladosten izgled obraza. Pride tudi do lokalne resorpcije kostnine, kar dodatno postara poteze obraza. V strukturi kože opazujemo izgubo elastičnih vlaken in kolagena, kar v kombinaciji z atrofijo obraznih mišic vodi v proces nastajanja gubic in gub.

Postaran obraz ima izrazite vertikalne gube v glabeli, prečne gube na čelu, poudarjene nazolabialne gube in



gubice okoli ust ter oči. Staranje obraza povzroči premik volumna maščevja obraza predvsem v predelu spodnje veke, glabele, predela senc, lic, spodnje čeljusti ter ust. Posledica spuščanja maščobnega tkiva je nabiranje odvečnih maščobnih depozitov v predelu spodnje veke – podočnjaki. V predelu lic zaradi zdrsa tkiv osrednjega in sprednjega dela obraza nastanejo izrazite nazolabialne gube, zaradi spuščanja tkiv iz stranskega in srednjega dela obraza pa se pojavijo kožno – maščobni mešički na previsu preko linije spodnje čeljusti. Spust omenjenih struktur povzroči zabrisanje lokov, linij in oblike, značilnih za mladosten obraz. Podoba, ki lepo prikaže obraznih potez med staranjem, je podoba jajca.



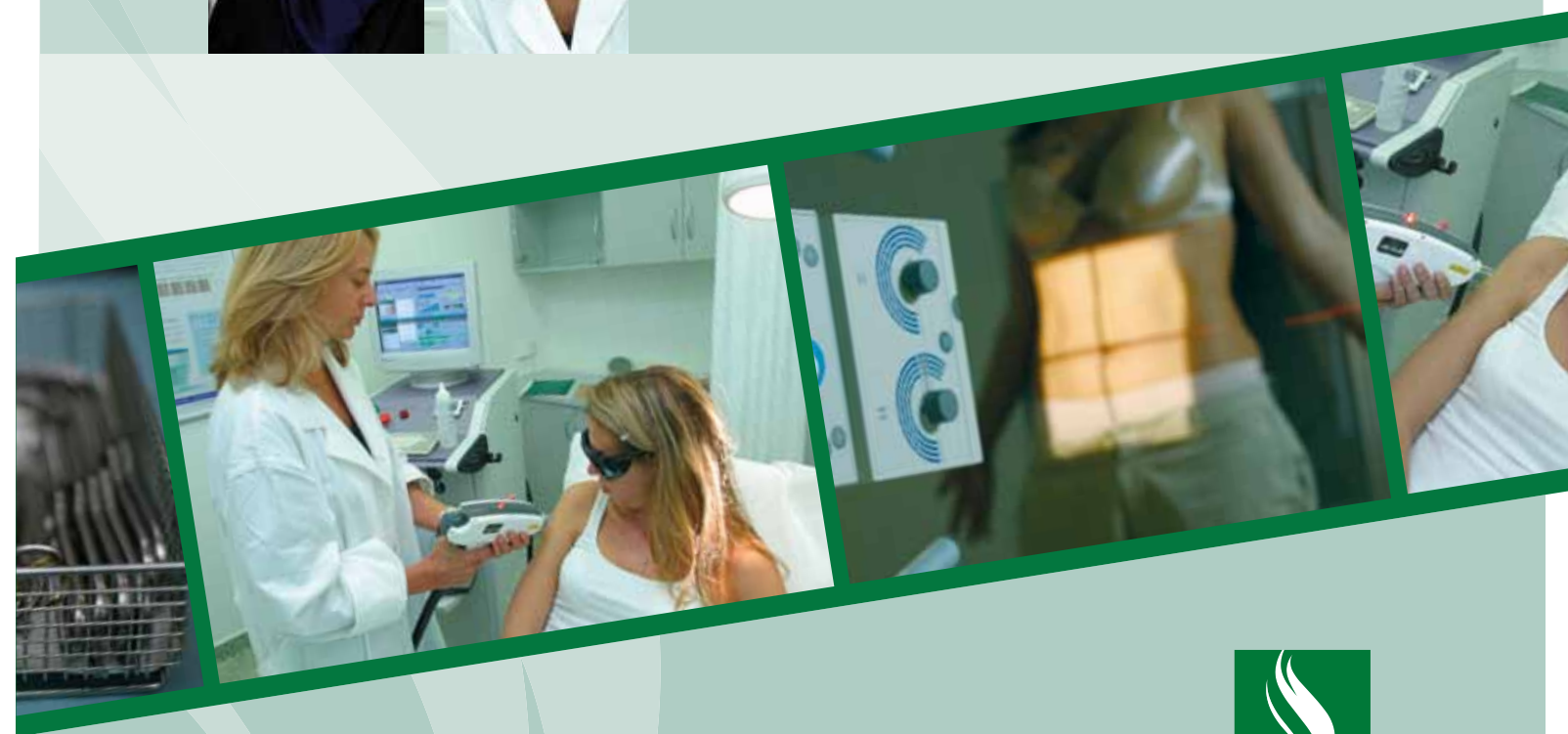Pri preoblikovanju obraza je možno kombinirati posamezne neinvazivne tehnike pomlajevanja, skupaj z botulinum toksinom in polnili s hialuronsko kislino t.i. „liquid facelift“ oz. „facelift brez skalpela“, kjer na neinvaziven način pacientu povrnemo mladosten videz, brez da bi za doseganje le tega sploh uporabili kirurški nož.

Pravijo, da milimeter izboljšave na obrazu povzroči kilometer zadovoljstva v duši posameznika.

Vstopite v zimo s pomlajeno in osveženo podobo



V Kirurškem sanatoriju Rožna dolina vam bomo skupaj z uglednima strokovnjakoma mag. Francem Planinškom dr.med. in Mirto Matić dr.med. pomagali izpolniti vaše želje.



V Kirurškem sanatoriju Rožna dolina vam nudimo

- številne oblike nekirurškega pomlajevanja kože kot so injiciranje botoksa in ostalih polnil
- ter laserske posege.

Dr. Planinšek Franc in dr. Mirta Matić sta vam na razpolago po urniku, naročite pa se lahko osebno na recepciji, preko maila ali preko telefona.

Kaj dela naš obraz privlačen?

Mladosten in privlačen obraz je skupek funkcionalnih enot, ki so v harmoničnem redu, s primerno razporejenim volumnom, z gladkimi prehodi med posameznimi področji, ki tvorijo mehko, trodimenzionalno obliko, definirano z ravno pravšnjimi ostrejšimi koti, loki in linijami. Na obrazu je posebno pomembna Ogeejeva linija, ki, gledano s profila, poteka z značilnimi loki preko čela, ličnic in preko roba čeljusti.

Obraz je kompleksna kompozicija več strukturnih enot, ki so med seboj v bolj ali manj harmoničnem ravnovesju. Lep obraz, ne glede na spol, starost, raso in ostale spremenljivke, je proporcionalen po principu zlatega reza. Gre za »božansko« razmerje, ki ni zgolj subjektivno označeno kot privlačno, ampak je matematično definirano in znaša 1:1,6.

Zlati rez predstavlja idealno razmerje, ki ga označimo kot privlačno in je bistvo harmonije, je univerzalni standard lepote. Zlati rez se pojavlja v arhitekturi, slikarstvu, naravi in kot takšen tudi pri razmerju strukturnih enot obraza.


Strukturne enote idealnega obraza so razmejene po božanskih proporcih. Pomembno je razmerje med širino ličnic in višino glave, ki je v zlatem razmerju. Razdalja od roba lasišča do nosu je proti razdalji od nosu do vrška brade v razmerju zlatega reza, 1:1,6. Prav tako sta v enakem razmerju razdalja od kotička očesa do kotička ust in razdalja od kotička ust do vrška brade, kot tudi razmerje med debelino zgornje in spodnje ustnice ali širino očesne reže in razdalja od roba trepalnic do roba obrvi v centralni liniji. Enaka razmerja najdemo tudi na nosu - razmerje med nosnim vrškom in nosnicami.

V prečni razdelitvi obraza ponovno opazujemo zlati rez pri idealnem razmerju širine nosu in ust. Razdalja med lateralnima stranema nosnic napram razdalji med kotičkoma ust pri idealnem obrazu znaša 1:1,6.

Volumetrični mehkotkivni polnilci v vseh zgoraj naštetih primerih sprememb, ki jih staranje povzročijo, predstavljajo odlično izbiro za korekcijo posledic staranja, gubanja kože obraza in izgube oblike. Njihova uporaba je varna, minimalno invazivna ter učinkovita.

ZGORNJI DEL OBRAZA

Volumetrična pomladitev zgornjega dela obraza je dostikrat zanemarjena, saj večino ljudi motijo znaki staranja predvsem v srednjem in spodnjem delu obraza. Neupoštevanje znakov staranja v zgornjem delu obraza pa lahko ob korekciji le spodnjih delov privede do porušanja harmonije med zgornjim in spodnjim delom obraza, kar ima za posledico slab estetski učinek in nezadovoljnega pacienta. Najpogostejši postopek za pomlajevanje zgornjega dela obraza je injiciranje botulinum toksina v mišice, ki povzročajo dinamične gube – čelo, glabela in



Pomembno je poudariti, da ravno tako kot izguba volumna povzroči kontrast v konturah obraza, lahko enak neželen kontrast povzroči tudi neustrezno dodajanje tega volumna. Zato je izrazito pomembno, da postopek tridimenzionalnega preoblikovanja in pomlajevanja obraza izvede za to dobro usposobljen strokovnjak.

Postopek zahteva temeljito predhodno analizo celotnega anatomskega področja, vključno s kožo, podkožnim tkivom, mišično razporeditvijo in razvitostjo, položajem podkožne maščobe in strukturo kostnih delov. V mislih moramo vedno imeti proporce in geometrijo področja obraza v celoti, kot tudi osnovno stanje v mladosti. Le z dosegom harmonije med estetskimi podenotami lahko ustvarimo željeno konturno pomladitev obraza.

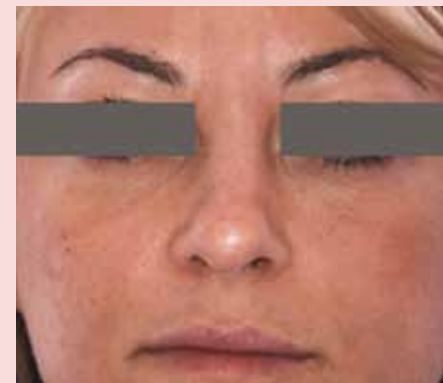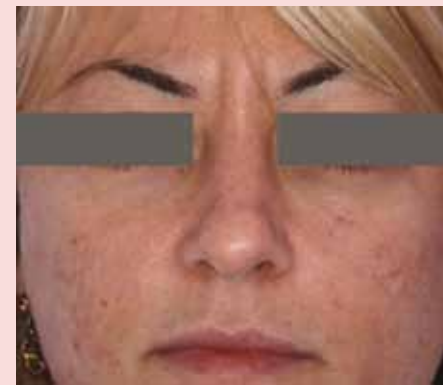Ko ocenjujemo obraz, ga lahko razdelimo na tri dele. Zgornji del obraza predstavlja predel od roba lasišča do prečne črte, ki povezuje kotičke oči. Srednji del obraza objema predel med kotički očes in zgornjo ustnico, o spodnjem delu pa govorimo o predelu od zgornje ustnice do zgornjega dela vratu.

Do izgube volumna lahko pride v katerem koli predelu obraza, izguba nikoli ni vezana zgolj na en del, kljub temu, da korekcije volumna izvajamo najpogosteje prav v srednjem in spodnjem delu.

smejalne gube na straneh okoli oči. S pomočjo botulinum toksina lahko spreminjamo višino in obliko obrvi ter omilimo „strog“ pogled. Poleg gub opazujemo izgubo volumna, predvsem v predelu senc in lateralnega dela obrvi, redkeje pa izgubo volumna opazimo v glabeli. Ena izmed lastnosti postaranega obraza je tudi vdrtost oči v notranji tretjini očesa zaradi pomanjkanja maščobe ob in za zrkлом. S tkivnimi polnili lahko s skrbno dopolnitvijo tega področja, z uporabo topih in tankih sond, varno povrnemo mladostni izgled.

Nos

Polnila s hialuronsko kislino lahko uspešno uporabljamo za popraviljanje izgleda nosu. Nos je glavna obrazna štrlina in kot taka poseben funkcionalno estetski element. Polnila različnih gostot lahko uporabimo za zakrivanje nosne grbe - izravnavo nosnega hrpta ali dviganje in podpiranje nosnega vrška, preoblikovanje razcepljenega vrška in preoblikovanje roba nosnic. Polnila lahko uspešno uporabimo tudi kot postopek zakrivanja znakov po kirurških korekcijah nosa – popravimo lahko npr. zajedanje nosnic po pretiranem izrezu hrustanca, poudarimo lahko stranske dele nosnic in podpremo srednji nosni stebriček, spremenimo kot med nosom in čelom, kot tudi kot med nosom in zgornjo ustnico (s tem optično zakrijemo izgled postaranega visečega nosa).



Glabela

Glabela je področje med obrvmi. Pri staranju se v glabeli pojavijo izrazite navpične črte, prav tako pa na prehodu v nos tudi prečne linije. Polnila različnih gostot v tem predelu injiciramo v različne globine po principu sandwich tehnike. Najučinkovitejša tehnika pomlajevanja tega dela obraza je sicer injiciranje botulinum toksina.

Sence

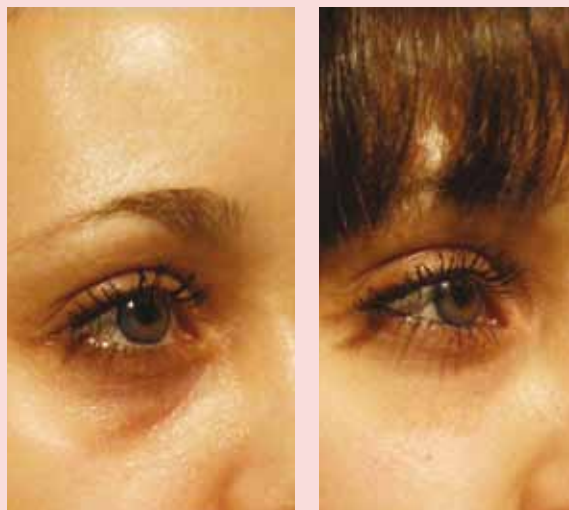S staranjem pride do volumske izpraznitve, ki se kaže kot vdrtina v predelu senc. Zaradi tega pride tudi do ohlapnosti kože v sami senčni regiji, s tem pa do spusta zunanjega dela obrvi. Z dodajanjem volumna predel pomladimo, obrvni lok pa dvignemo, s tem povrnemo polnost Ogeejeve linije. Izjemnega pomena je globina aplikacije, polnilo moramo položiti tik nad globoko fascijo.

Obrvi

Ključni anatomske mejniki, ki določajo linijo obrvi, so zgornji rob očnice, poraščenost in mehko tkivo tega predela. Znaki staranja se najprej pokažejo v zunanjih stranskih delih, kjer najprej pride do izgube podkožnega maščevja. Skupaj s povečanjem mišičnega tonusa očesne zažemalke in zmanjšanjem tonusa mišice na čelu pride do povešenja in spuščanja obrvi. Pogosto ta del pomlajujemo skupaj s predelom senc. Željeni in običajni učinek je dvig obrvi in bolj odprt pogled. Korekcije in pomlajevanje predela obrvi so dodatni postopki pomlajevanja celotnega obraza in najpogosteje pridruženi blefaroplastiki, liftingu obrvi in terapiji z botulinum toksinom.

Podočnjaki

Nastanejo kot posledica drsenja debelejših mehkih tkiv srednjega dela obraza zaradi popuščanja vezivnih tkiv v globini. Pri tem pride do razgaljenja spodnjega kostnega roba očnice in raztezanja tanke kože spodnje veke. Ohlapnejše vezivne strukture ne omogočajo več podpore maščobnim blazinam, na katerih počivajo zrkla. Zato pride do izbočenja maščobnih blazin preko spodnjega kostnega roba očnice. To opazimo kot polkrožno, očalasto gubo in senco oziroma vdrtino nepravilnih oblik temnejše barve v predelu pod spodnjo veko. Korekcijo izvedemo z injiciranjem hialuronskega gela v globino, neposredno nad spodnji rob kosti očnice z namenom zakritja vdrtin.



SREDNJI DEL OBRAZA

Najpomembnejši element srednjega dela obraza so maščobne blazinice, ki zakrivajo ličnico in prekrivajo mimične mišice v globini. Po obliki spominjajo na navzgor obrnjen trapez. Ženske si ga najpogosteje pričarajo z make-upom (senčenjem spodnjega dela in osvetlitvijo zgornjega dela). S tem optično oblikujejo polnost zgornjega dela in izbočenost Ogeejeve krivulje.

S staranjem prihaja do previsa v področju nazolabialne gube in vrtnine neposredno nad lično kostjo, ki se navzgor



OGEEJEVA KRIVULJA

SPODNJI DEL OBRAZA

Mladosten izgled spodnjega dela obraza je definiran z ostro omejeno linijo spodnje čeljusti. Zaradi spuščanja maščobnih blazinic z višje ležečih delov obraza, postane v mladosti ravna linija spodnje čeljusti, ukrivljena v obliki nepravilne črke W.

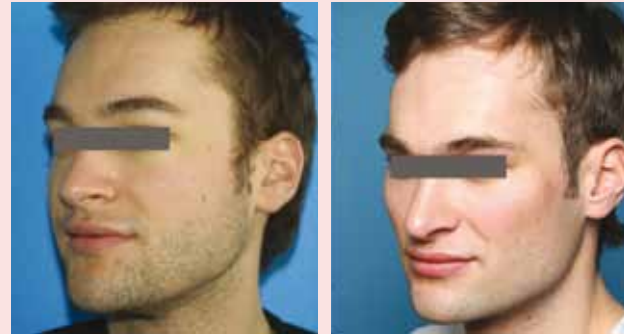Z injiciranjem izpolnimo vrzeli pred in izza povešene maščobne blazinice, s čimer dosežemo mladostno izravnano linijo.

Perioralna regija (področje okoli ust)

Zaradi dinamike tega predela pride do izrazitejših starostnih sprememb. Ustnice se stanjšajo, izgubljajo volumen. V predelu kožnega dela ust prihaja do pojavnosti drobnih navpičnih gubic. Rob ustnic - Kupidov lok, postane

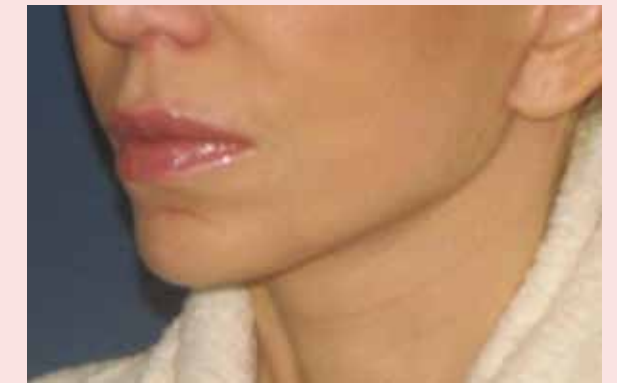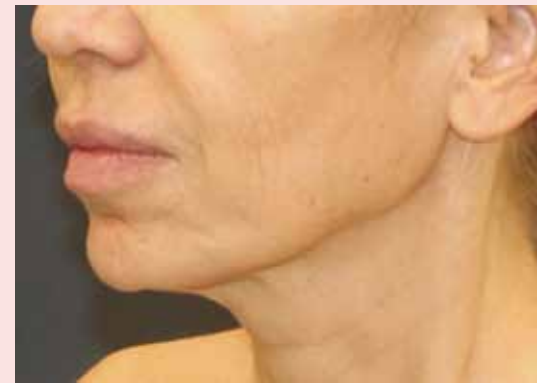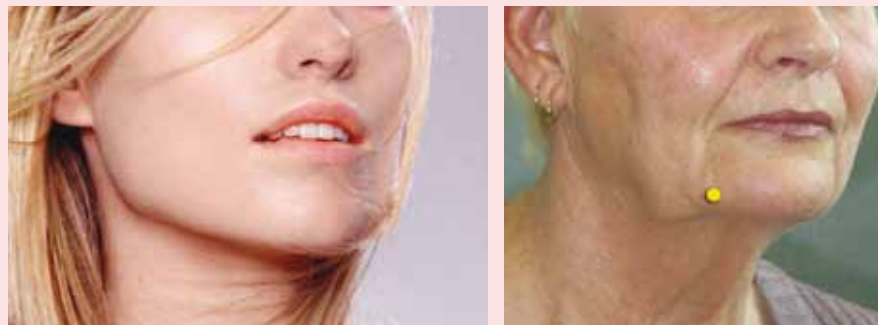
nadaljuje v podočnjak. Pri pacientu daje izgled shiranosti in utrujenosti. Z dodajanjem volumna neposredno na kost ob rob ličnice in v zgornji del ličnice ponovno dvignemo upadla lica in razpnemo visečo kožo celega obraza – to je ključni element pri izvedbi pomlajevanja brez skalpela – »liquid facelift«.

Z omenjenim posegom zabrišemo prehod med spodnjo veko in licem, povrnemo konveksno linijo in združimo podenoti spodnje veke in lica, kot je to vidno pri licu mladostnikov.



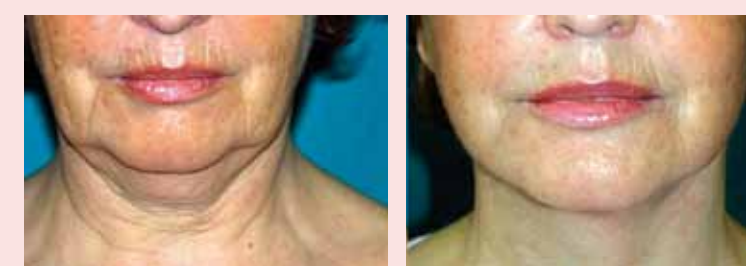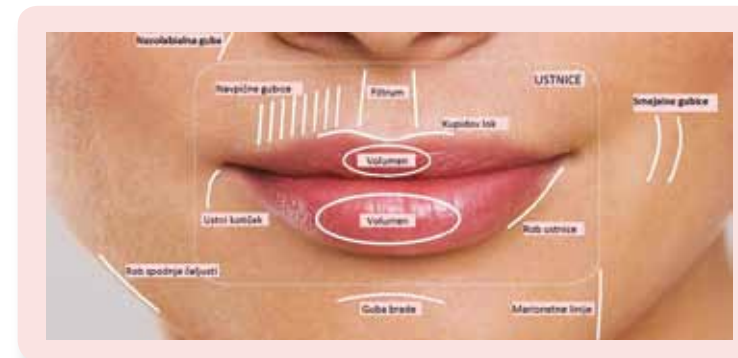
izpraznjen, manj napet, izgubi svojo bleščavo. Rdečina ustnic postaja ohlapna, tanka in nagubana. Ustne koticke se spuščajo in tvorijo marionetne linije. Pride do izravnavanja filtra ter podaljšanja zgornje ustnice. Zgornji zobje se skrijejo, spodnji zobje pa postanejo med nasmehom bolj vidni, kar v kombinaciji s stanjšanimi ustnicami ustvari strog, jezen izraz obraza.

Korigiramo lahko tako gubice kot tudi volumen v posameznih delih ustnic. Pomembno je upoštevati razmerje med zgornjo in spodnjo ustnico. Želimo vzpostaviti razmerje zlatega reza, kjer je spodnja ustnica nekoliko večja (1:1,6). Z uporabo polnil ustnicam povrnemo volumen, pri tem pa moramo paziti, da poleg definicije kupidovega



loka poudarimo tudi volumen same rdečine ustnic. S tem se izognemo umetnemu in nenaravnemu izgledu. Drobne gubice okoli ust lahko napnemo in zabrišemo z uporabo preparata z nižjo specifično gostoto, pri tem pa perioralni del še hidriramo in izboljšamo tudi tonus kože. S polnili lahko popravljamo tudi izrazite nazolabialne gube, zabrišemo marionetne linije ali pa dodamo volumen v predelu brade.

Nenazadnje pa lahko polnila uporabljamo tudi za zakrivanje drobnih anomalij in znakov staranja, ki na prvi pogled niso očitni. Izboljšamo lahko tudi izgled postarane ušesne mečice. Na njej se poleg omenjene izgube volumna pojavijo tudi vertikalne gubice, ki so sicer manj očitne, a vendar pomemben znak starajočega obraza. Z zakrivanjem tudi tako skritih starostnih sprememb resnično lahko dosežemo odličen kumulativni pomladitveni učinek.



ZAKLJUČEK

Polnila s hialuronsko kislino so v rokah izkušenega strokovnjaka odličen medij za zakrivanje znakov staranja. Potreben je celosten pristop k obrazu kot celoti, ki ga razdelimo na funkcionalne in estetske podenote. Nujna je analiza in načrtovanje pred samim posegom, saj le analitičen, premišljen pristop vodi v dober estetski učinek in zadovoljstvo pacienta.