



Rinoplastika



Besedilo:



Mag. Franc Planinšek,
dr. med., spec. plast. kirurgije



Nevio Medved, dr. med.



Igor Višnjarič, dr. med.

“
Nos je razgibana, piramidi podobna struktura in funkcionalna ter estetska komponenta obraza. Ker je nos glavna obrazna štrlina in kot tak izrazito opazen, je vsaka, že najmanjša nepravilnost deležna toliko večje pozornosti in je s tem toliko bolj moteča.
”

Estetsko privlačen nos gladko prehaja v predel oči in ust, medtem ko neprivlačen nos izstopa in ruši harmonijo obraza.

Nos je bil že od nekdaj izrazito zanimiv del telesa, nakazoval je etnično poreklo, v antičnih kulturah pa so ga simbolično povezovali z moškim spolnim organom. Psihične težave posameznika in njegovo trpljenje kot posledico asimetričnega in nepravilnega nosu je v svojih delih opisal že Brunswick v začetku 20. stoletja. Motivi za popravilo nosu so različni in so se od tistih časov večkrat spreminjali.

Do 60. let prejšnjega stoletja je v krogih analitične psihologije veljalo, da željo po korekciji nosu ženejo psihološke motnje. Z razmahom popularnosti estetske kirurgije je poseg korekcije nosu izgubil negativen

prizvok, saj gre preprosto za željo po spremembi zaradi nezadovoljstva nad zunanjim videzom določenega dela telesa.

Estetika

Obraz je kot estetska celota vzdolžno razdeljen na tretjine, prečno pa v petine. Nos na obrazu leži centralno – v srednji tretjini in prav tako v srednji petini obraza idealnih proporcev. Razmerja obraza, ki so v razmerju zlatega reza, so univerzalno prepoznana kot lepa. **Zlato razmerje 1: 1.618 je matematični zapis lepote, ki je rezultat Fibonaccijeve sekvence in predstavlja idealno, očesu prijetno obliko, ki jo prepoznamo kot lepo in zdravo.** Skozi prizmo božanskih proporcev in zlatega reza si nevede izbiramo tudi življenjskega partnerja in očeta ali mater svojih potomcev.

Na lepem obrazu je proporcev zlatega reza ogromno: razdalja med sredinama zenic je s širino baze nosu v razmerju zlatega reza. Prav tako je širina očesne špranje idealno enaka širini baze nosu in enaka razdalji med notranjima kotičkoma oči. Razdalje so hkrati enake petini širine idealnega obraza. Poleg bolj ali manj idealnih proporcev nosu je pomembno oceniti tudi kakovost mehkih tkiv, ki odpirajo nosni hrustančno – kostni skelet, saj je rezultat korekcije nosu mnogokrat odvisen ravno od debeline in kakovosti kožno – podkožnega pokrova. Vsaka estetska podenota nosu ima namreč svojstven tip kože (debelina, prisotnost žlez, mobilnost kože), obseg in obliko, in le z operacijo nosu, ki bo upoštevala vse strukture hkrati, lahko dosežemo harmoničen videz.

Kakšen nos je privlačen nos?

Kljub temu, da vsakemu posamezniku glede na njegovo obliko obraza, etnično pripadnost in spol pristoji drugačen nos, obstajajo poteze nosu, ki so v svoji privlačnosti univerzalne in skupne vsem nosovom:

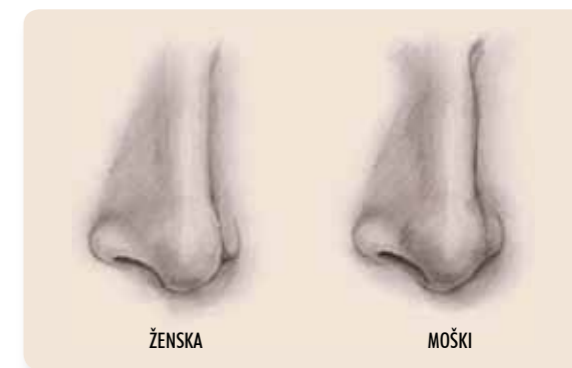Visok, raven **nosni hrbet**, ki z nakazano vdolbino prehaja s čela, je zaželen tako na moškem kot ženskem nosu. V prehodu hrbitišča v nosni vršek se linija nekoliko dvigne nad ravnino nosnega hrbita in tvori tako imenovani supratip break, ki bistveno vpliva na estetski učinek pravi nosu. Koža nosnega hrbita je v zgornjem delu tanjša, navzdol proti vršku postaja postopoma debelejša. Prehod s kostnega na hrustančni del nosnega skeleta je treba ravno zaradi tanke kože oblikovati z veliko natančnostjo.

Idealen **nosni vršek** je dobro definiran, a nežen, proporcionalne širine, simetričen, s pravšnjo projekcijo in rotacijo. Privlačen nosni vršek ima dobro projekcijo in preko supratipa nežno prehaja na nekoliko nižje položen nosni hrbet. Preširok vršek je lahko posledica prekomerne debeline mehkih tkiv ali oblike spodnjih stranskih hrustancev, podobno je razcepljen vršek (“ritka”) posledica položaja spodnjih stranskih hrustancev. Ravno nosni vršek je tisti, ki ga je najtežje preoblikovati. Kirurg, ki je mojster oblikovanja nosnega vrška, je hkrati mojster oblikovanja nosu.

Nosnici naj bi ob pogledu na idealen nos od spredaj bili komaj vidni. **Kolumela**, del nosu med zgornjo ustnico in vrškom, je položena zgolj nekaj milimetrov nižje glede na robove nosnic in ju dopolnjuje v dvojnem polkrogu: kompleks kolumela – nosnici naj bi imel obliko galeba

v letu. Kolumela je razdeljena v zgornji lobularni del, ozek srednji del in širši bazni del. Na prehodu med lobularnim in srednjim delom tvori konveksen prehod, ki mu pravimo “columellar double break”, in je v estetskem smislu zelo zaželen, izredno težko pa ga je kirurško poustvariti. Razdalja med robom zgornje ustnice in začetkom kolumele je pri idealnem nosu enaka razdalji med začetkom kolumele in vrškom nosu. Dolžina ravnega dela kolumele je z dolžino konveksnega dela kolumele, ki se zaključuje v nosnem vršku (infratip lobule) v razmerju zlatega reza.

Od spredaj ocenjujemo širino nosu; **širina nosu** naj bi bila enaka razdalji med notranjima očesnima kotičkoma. Visok, grbast nos bo pri pogledu od spredaj navidezno učinkoval ožje, medtem ko bo sedlast nos deloval izrazito



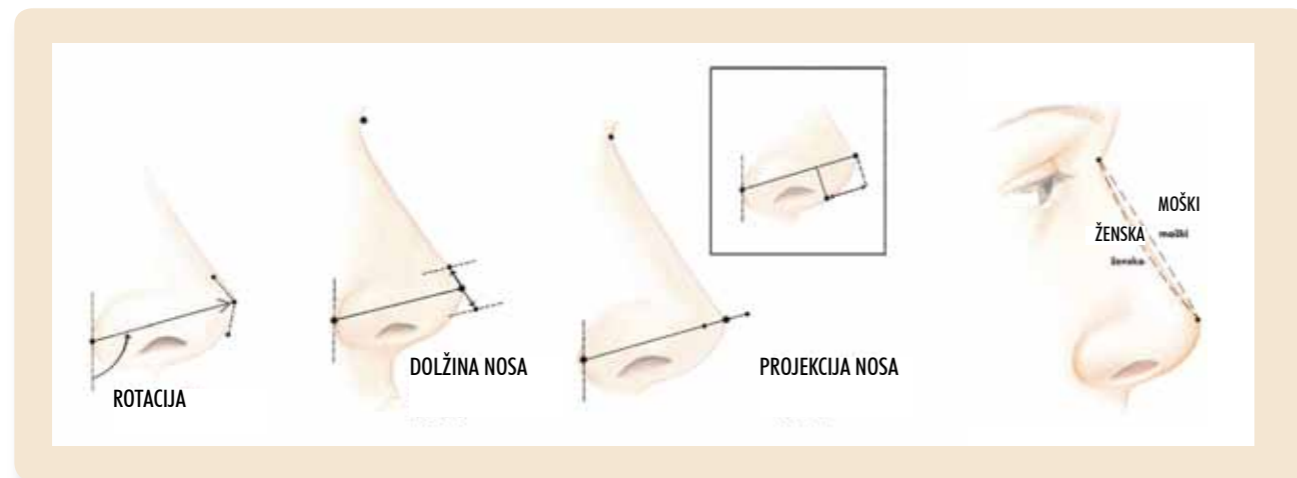
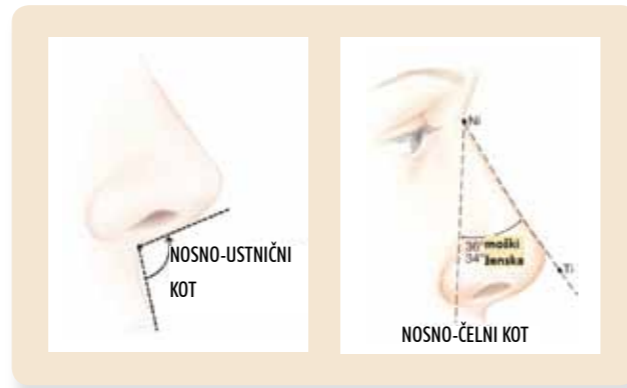
širok. Prav tako bo bolj plitvo položen zgornji (kostni) del nosu deloval izrazito široko in hkrati optično razširil razdaljo med očmi.

Če preko obrvi, stranskih delov nosnega hrbta na vršek narišemo navidezno črto, bo ta pri privlačnem nosu tvorila zaokroženo, mehko in estetsko linijo, ki pri idealnem obrazu prehaja gladko in simetrično, brez ostrih deviacij.

Pri analizi obraznih struktur je pomembna tudi **harmonija geometrijskih razmerij nosu in obraza**. Najpomembnejša kota, ki definirata odnos nos-obraz, sta nosno čelni kot in nosno ustnični kot; optično namreč določata dolžino nosu. Plitev nosno čelni kot in oster nosno ustnični kot nos optično podaljšata in obratno. Idealno dolžino nosu je težko oceniti. Privlačen nos je v harmoniji s potezami obraza in hkrati v skladu z višino njegovega lastnika.

Pri opisovanju idealne projekcije nosu moramo biti pozorni na skladnost nosu z drugimi estetskimi

podenotami obraza – projekcija brade, oblika čela, ličnic ... Ne glede na zgoraj navedeno pri korekcijah nosov ne popravljamo zgolj nosnih kotov in geometrijskih oblik, temveč oblikujemo individualen, obrazu skladen, harmoničen nos, ki bo poudaril ostale lepe poteze obraza in jih zaključil v privlačno celoto.



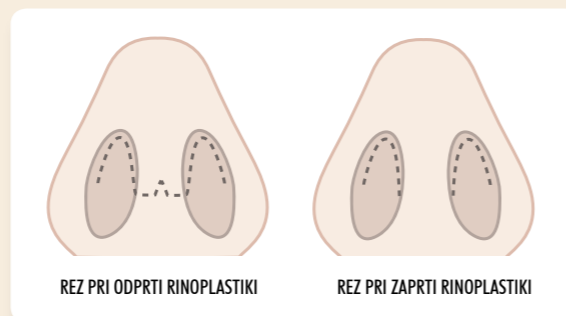
Estetska korekcija nosu

Ključni element za doseg dobrega rezultata korekcije nosu je **dobra komunikacija med pacientom in kirurgom**.

Nekaj korakov je pri tem odločilnih:

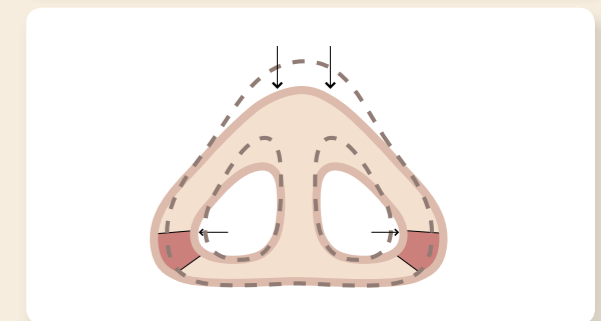
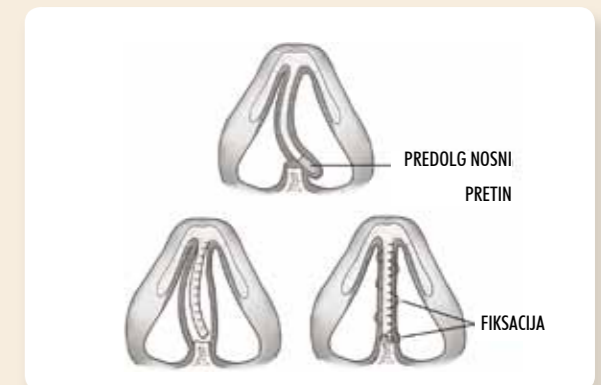
- Natančna analiza celotnega obraza in nosu.
- Jasna opredelitev motečih lastnosti in razvrstitev posameznih lastnosti po pomembnosti (npr. najbolj me motita grba in težko dihanje, nekoliko tudi »ritka« na konici nosu).
- Določitev realnih ciljev – Predoperativni načrt nosu napravita kirurg, ki upošteva zlate reze, in tudi pacient ki izriše svoje želene poteze. Sliki izmenjata in jih uskladita. Iskren pogovor o realnih možnostih bistveno zmanjša možnost nedoseženih pričakovanj. Zavedati se moramo, da tudi s kirurgijo včasih ne moremo odpraviti prav vseh nepravilnosti.
- Izdelava kirurškega načrta - Ključne strukture, ki jih med posegom popravljamo, so nosni hrbet, vršek, pretin, nosna krila in nosna baza. Na osnovi nosne fotoanalize in endoskopskega pregleda se odločimo za eno od kirurških tehnik.

- Zaprta tehnika je primerna zgolj za manjše popravke, predvsem nosnega hrbta in baze. Z odprto tehniko si omogočimo polno preglednost vseh pomembnih elementov, ki jih lahko bolj natančno oblikujemo, kar tudi pomeni bolj kontroliran pooperativni rezultat. V zakup pa je na žalost potrebno vzeti sicer zelo diskretno brazgotinico na kolumeli in nekoliko podaljšano obdobje otekline nosnega vrška v primerjavi z zaprto tehniko.

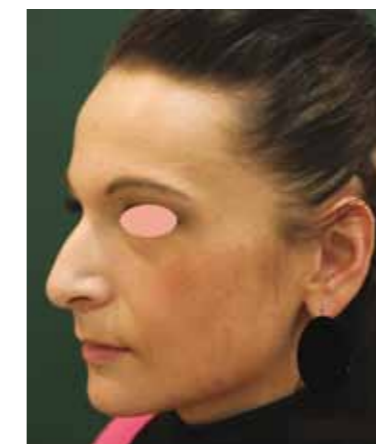

Odločilni dejavniki in področja med posegom

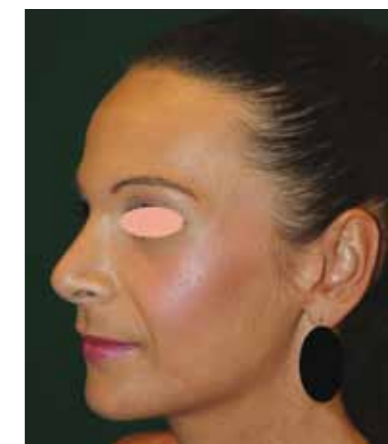- **Kožni pokrov** - Pri tankem kožnem pokrovu so vsake, tudi najmanjše neravnine tipne in vidne. Po drugi strani pa je okrevanje in otekanje po posegu bistveno hitrejše, saj se tanjša tkiva lažje prilagodijo preoblikovanemu skeletu. Pri debelejšem kožnem pokrovu se tkiva dalj časa prilagajajo novim razmeram, tudi niso zmožna prevelikih prilagajanj, kar onemogoča pretirano preoblikovanje (zmanjšanje) nosnega skeleta. Oteklina vztraja dalj časa, neravnine pa so manj tipne.
- **Nosni hrbet** - Upoštevamo lastnosti, značilne za skladen in lep nos, in se jim skušamo približati, a ne na račun harmonije obraza. Nosni hrbet najpogosteje z operacijo znižamo. Lepo oblikovan hrbet je pri ženskah nekoliko usločen, z nakazanim prehodom na konico, medtem ko ima moški nos raven hrbet brez vidnega prehoda na vršek. Za doseg ustreznosti širine nosnega hrbta moramo korigirati tudi nosne kosti, k jih zlomimo in primerno zožimo.
- **Nosni vršek** - Sestavljen je iz več hrustancev (hrustančni del pretina, dva hrustanca nosnih kril) in kože, ki so povezani v uravnoteženo enoto. Pretin znižamo in skrajšamo, hrustance nosnih kril preoblikujemo (hrustance zmanjšamo, oslabimo, podpremo, s šivi preoblikujemo) in utrdimo v boljšem položaju. Za dodatno podporo vrška poskrbimo s podpornikom vrška nosa. Na vršku lahko spremenimo rotacijo, dolžino in projekcijo in tako vplivamo na nosno-ustnični kot. Oblikujemo tudi bolj skladen prehod nosnega hrbta na vršek.
- **Nosni pretin** je lahko ukrivljen v več smereh. Ukrivljen je lahko samo hrustančni del, včasih gre za deformiran kostni del pretina. Treba ga je izravnati, največkrat ga tudi delno odstranimo. Tako izboljšamo obliko in prehodnost dihalnih poti. S posebno šivalno tehniko lahko nosni vršek zožimo in odpravimo »ritko«. Če kljub vsemu ostanejo manjše nepravilnosti na vršku nosu, jih lahko dodatno izboljšamo z majhnimi hrustančnimi presadki.
- **Nosna krila** - Če ob znižanju nosnega hrbta nosna krila postanejo preširoka, jih lahko na bazi previdno zožimo (slika desno). Nosna krila v spodnjem delu nimajo hrustančne podpore, zaradi česar lahko oslabitev pri preoblikovanju nosnega vrška povzročijo težave pri dihanju. Zato bolj ohlapna nosna krila tudi podpremo.



Primer estetske korekcije nosu z operativnim posegom



PRED OPERACIJO



PO OPERACIJI

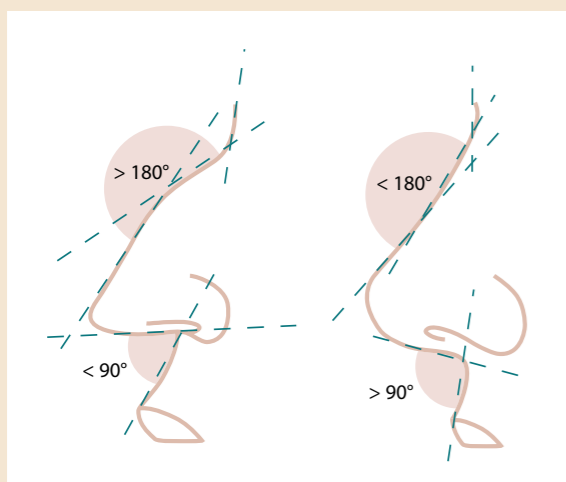
Korekcija nosu s polnili

Nosna razmerja lahko v nekaterih primerih izboljšamo tudi s pomočjo polnil. V tem primeru gre za manj invaziven poseg, ki pa seveda prinaša tudi manj učinka. S polnili dodajamo volumen mestom, ki so pomanjkljiva, in mestom, ki potrebujejo dodatno podporo. S polnili nos vedno nekoliko povečamo, zaradi česar obstaja nevarnost, da v zanosu korekcije oblikujemo nos, ki je sicer skladen

kot enota, vendar pa prevelik in neskladen z obrazom. **Dober rezultat je dosegljiv pri nosu, ki je majhen glede na obraz in ima majhno deformacijo.**

Največ učinka polnila dosežejo pri podpori nosnega vrška in izboljšanja nosno-ustničnega kota ter pri izravnavi nosnega hrbta in izboljšavi nosno-čelnega kota. Dokaj uspešno

lahko oblikujemo tudi nosno konico. Edina primerna polnila so preparati hialuronske kisline, ki jih telo razgrajuje. Učinek je v primerjavi z ostalimi obraznimi regijami nekoliko podaljšan, a vseeno prehodan.

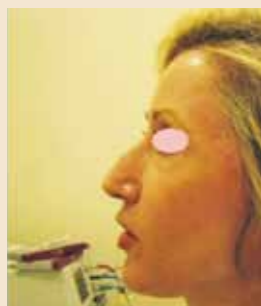

“

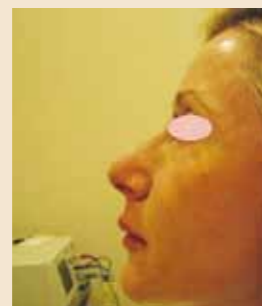S polnili ne moremo bistveno popravljati nosnega hrustančno-kostnega skeleta, prav tako nimamo možnosti izboljšati dihanja. Če bi si pacient kasneje vseeno zaželel operativne korekcije, pa je pomembno počakati, da se preparat v večjem delu razgradi.

”

Primer estetske korekcije nosu s polnili



PRED POLNILOM



PO POLNILU

BEFARMA
Belenadorf

BREZ NEGE

4. TEDEN

8. TEDEN

12. TEDEN

Zmanjša pigmentne madeže za enakomerno in bolj sijočo kožo



Pigmentne madeže odpravlja v globljih plasteh kože.

Običajne formule odpravljajo pigmentne madeže, temna mesta in starostne pege le površinsko. NOVA EUCERIN® EVEN BRIGHTER nega deluje globlje, da zmanjša hiperpigmentacijo pri njenem izvoru: nova generacija izdelkov EUCERIN® za posvetlitev kože vsebuje izjemno učinkovit B-resorcinol, ki poskrbi za vidno bolj enakomeren in sijoč ten kože že v 4 tednih – in ga z uporabo stalno izboljšuje. IZJEMNO UČINKOVITO IN KLINIČNO PREIZKUŠENO.

Eucerin®

ZNANOST ZA NEGO KOŽE

Na voljo izključno v lekarnah

NOVO

Eucerin®

EVEN BRIGHTER DAY
CLINICAL

ZF 30

